

# PIEZOHIRURŠKA NASPRAM KLASIČNE HIRURŠKE TEHNIKE; KOMPARATIVNA EVALUACIJA DUŽINE TRAJANJA HIRURŠKOG ODSTRANJENJA IMPAKTIRANIH MANDIBULARNIH TREĆIH MOLARA

PIEZOSURGERY vs. CLASSICAL SURGICAL TECHNIQUE;  
COMPARATIVE EVALUATION OF DURATION SURGICAL  
REMOVAL OF IMPACTED THIRD MOLARS

**Kontakt:**

Nedžad Hindić  
Stomatološki fakultet  
Bolnička 4a  
71000 Sarajevo  
Bosna i Hercegovina  
e-mail: nedžad.hindic@yahoo.com

Nedžad Hindić<sup>1</sup>, Samir Prohić<sup>1</sup>, Sadeta Šečić<sup>1</sup>

<sup>1</sup> Katedra za oralnu hirurgiju, JU Stomatološki fakultet sa klinikama  
Univerziteta u Sarajevu, Sarajevo, Bosna i Hercegovina

### SAŽETAK

**Cilj:** Cilj ovog rada bila je komparacija dužine trajanja operativnih postupaka hirurškog odstranjenja impaktiranih trećih mandibularnih molara klasičnom i piezohirurškom tehnikom.

**Materijal i metode:** U istraživanje je bilo uključeno 30 pacijenata, metodom slučajnog izbora, sa indikacijom za operativno odstranjenje bilateralno subimpaktiranih mandibularnih trećih molara, ukupno 60 subimpaktiranih zuba potpuno završenog rasta i razvoja korijena, u mezoangularnom položaju (klasa II po Winteru).

Primijenjen je isti hirurški pristup standardnim hirurškim instrumentarijem na jednoobrazan način; upotrijebljen je piezohirurški aparat VarioSurg, NSK.

Svi pacijenti uključeni u istraživanje su pacijenti iz standardne kazuistike Klinike za oralno-hirurške discipline Stomatološkog fakulteta Univerziteta u Sarajevu i bili su informirani standardnim informatorima, kreiranim i autoriziranim na Klinici, o samoj hirurškoj proceduri i postoperativnom period.

**Rezultati:** Komparirajući vrijeme trajanja operativnih zahvata, ustanovili smo da između vremena trajanja kod pojedinih operativnih tehnika postoje značajne razlike.

Prosječno vrijeme trajanja piezohirurške metode bilo je znatno duže u odnosu na klasičnu hiruršku tehniku. Vrijeme trajanja piezohirurške metode prosječno je iznosilo je 21,73 minute, dok je prosječno vrijeme trajanja klasične hirurške metode iznosilo 13,76 minuta, a razlika u vremenu trajanja između ovih metoda iznosila je prosječno 7,96 minuta u korist piezohirurške metode.

**Zaključak:** Na osnovu ovog istraživanja autori su zaključili da piezohirurška tehnika, korištena za operativno odstranjenje impaktiranih mandibularnih trećih molara, iako traje nešto duže u odnosu na klasičnu tehniku, ima punu aplikativnost u svakodnevnom oralno-hirurškom radu.

**Ključne riječi:** piezohirurška tehnika, klasična hirurška tehnika, impaktirani mandibularni treći molari, vrijeme trajanja operativnog postupka

### ABSTRACT

**The objective:** The aim of this research was to compare the duration of the operation procedure of removal impacted mandibular third molars with classical surgical technique in comparison to piezosurgical technique.

**Material and methods:** The research included thirty patients, randomly selected, with indication for surgical removal of bilaterally sub-impacted mandible third molars, all together 60 sub-impacted teeth with finished growth and root development in mesio-angular position (Winter class II). The same surgical approach was applied with standard surgical instruments and unified manner of performing the surgery.

Piezosurgical device VarioSurg, NSK was used in this research.

Operation procedures and all measurements were conducted in Clinic for Oral Surgery, Faculty of Dentistry, University of Sarajevo. All patients were informed about clinical procedures and postoperative period using standardized information sheets, created and authorized on the Clinic.

**Results:** Comparing operation procedures' duration, the author determined that there is a significant difference between the two operative techniques.

Average duration of piezosurgical method was significantly longer in comparison to classical surgical method. Duration of piezosurgical method was at average 21,73 minutes while average duration of classical surgical method was 13,76 minutes. Time difference between these two methods was at average 7,96 minutes in favor of piezosurgical method.

**Conclusions:** On the basis of this research the author concluded that piezosurgical technique used for surgical removal of impacted mandible third molars, although the operation time is longer, may be applied in every day oral surgery practice.

**Key words:** piezosurgical technique, classical surgical technique, impacted mandible third molars, operation procedure time

## Uvod

Pod pojmom impaktiranih zuba podrazumijevamo zube koji su se potpuno formirali unutar kosti, ali nisu iznikli na svome mjestu, odnosno na bilo kojem mjestu u zubnom luku ili izvan njega. Ti su zubi spriječeni u nicanju mehaničkom preprekom (distalni nagib drugog donjeg molara, krupan zub, kratak zubni luk, perzistencija mliječnog zuba i dr.). Impaktirani zubi su potpuno formirani zubi sa krunicom, korijenskim i žilno-nervnim sistemom, ali ne zauzimaju onaj prostor koji im je određen filogenetskim razvojem.

Prvi znakovi razvoja trećih molara mogu se otkriti na rendgenogramu već u šestoj godini, a kod većine osoba u periodu od 12 do 14 godine. Njihovo nicanje se najčešće odvija u periodu od 17 do 25 godine života. S obzirom na to da su to zubi koji posljednji niču u vilici, često zbog nedostatka prostora ostaju impaktirani.

Problemom učestalosti impakcije zuba bavili su se mnogi autori (Archer, Blum, Evdokimov i dr.), i svi su saglasni da su najčešće impaktirani zubi mandibularni treći molari, potom gornji kaninusi, maksilarni treći molari, donji premolari i donji kaninusi. Također, i svi ostali zubi mogu biti impaktirani, ali u neznatnom broju slučajeva.

Klasifikacija impaktiranih donjih umnjaka prema Winteru:

- **I klasa** – vertikalni položaj,
- **II klasa** – mezoangularni položaj,
- **III klasa** – horizontalni položaj,
- **IV klasa** – distoangularni položaj,
- **V klasa** – bukoangularni položaj,
- **VI klasa** – lingvoangularni položaj,
- **VII klasa** – obrnuti položaj,
- **VIII klasa** – atipični položaj.

Klasifikacija donjih umnjaka po Parantu (prema načinu hirurškog odstranjenja) je, sa hirurškog aspekta, najpraktičnija:

- **I klasa** – ekstrakcija zuba uz odstranjenje dijela kosti,
- **II klasa** – ekstrakcija zuba uz odstranjenje dijela kosti i presijecanje zuba,
- **III klasa** – ekstrakcija zuba sa odstranjenjem kosti, presijecanjem vrata zuba i separacijom korjenova,
- **IV klasa** – ekstrakcija kod koje se očekuju teškoće.

Hirurška intervencija uklanjanja ovih zuba predstavlja relativno kompliciran zahvat, zbog nepristupačnosti samog operativnog polja, te otežane vidljivosti zbog stalne sekrecije pljuvačke i nakupljanja krvi.

Nakon dijagnostičkog protokola impaktiranih mandibularnih trećih molara, te postavljanja indikacije za opera-

tivno odstranjenje, impaktirani zubi mogu biti odstranjeni klasičnom hirurškom tehnikom i piezohirurškom tehnikom.

**Klasična hirurška tehnika** je operativna tehnika kojom se odstranjuju impaktirani zubi upotrebom rotirajućih instrumenata - borera u hirurškom nasadniku.

**Piezohirurška tehnika**, odnosno piezoeffekat, predstavlja primjenu ultrazvuka u hirurgiji. Predstavlja noviju tehniku osteotomije koja, u poređenju sa konvencionalnim tehnikama, omogućava veću preciznost i sigurnost. Kod ove tehnike se kortikotomija pri odstranjenju impaktiranog zuba radi piezoelektričnim aparatom, koristeći neki od pripadajućih nastavaka.

Piezoelektrični efekat prvi su otkrili Jean i Marie Curie 1880. godine, prouzrokujući mikrometarske vibracije na ultrazvučnim frekvencijama.

Dr. Tomaso Vercellotti 1988. godine je osmislio mogućnost primjene u stomatologiji, kada se piezoelektrična hirurška tehnika definitivno promovira, te se danas smatra alternativnom tehnikom koja se može koristiti u koštanoj oralnoj i maksilofacijalnoj hirurgiji, sa minimalnim postoperativnim komplikacijama.

Piezohirurgija je metoda hirurškog rada ultrazvučnim mikrovibracijama. Inovacija se sastoji u tome da, koristeći manje frekvencije za rad u kosti (25-30 kHz), očuvamo intaktnim meka tkiva (nerve, krvne sudove, periost i periodontalnu membranu). Optimalna frekvencija za rad u kosti je 25-30 kHz (25.000-30.000 vibracija/sec.), dok se u mekim tkivima ta frekvencija kreće oko 50 kHz (50.000 vibracija/sec.).

Zahvaljujući niskoj frekvenciji ultrazvučnih vibracija piezoskalpel reže samo kost, dok u isto vrijeme meka tkiva ostaju očuvana (Slika 1.).



Slika 1.  
(preuzeto iz: "VarioSurg Piezosurgery Manual")

Mikrovibracije produciraju selektivan rez mineraliziranih struktura, što rezultira manjim krvarenjem u operativnom polju, te uz kolateralni fenomen kavitacije čini ovu hiruršku proceduru imperativnom u anatomske delikatnim regijama.

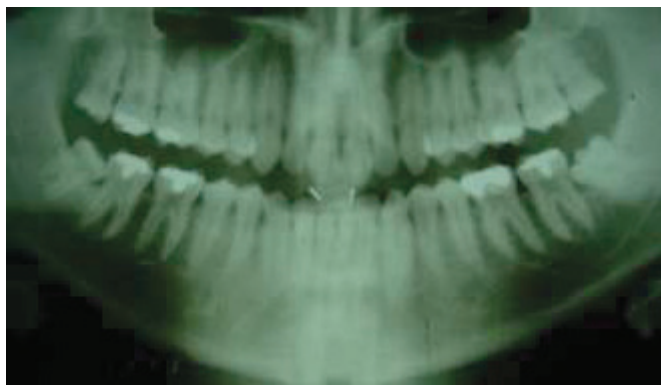
Klasična hirurška tehnika, za razliku od piezohirurške tehnike, uzrokuje prolongiranu degeneraciju celularnih elemenata duž ivica kosti, perzistenciju fibrovaskularnog tkiva te reduciranu reakciju osteoblasta i osteoklasta. Također, proces postoperativnog zarastanja rane, nakon

piezohirurške metode, ubrzan je usljed očuvanih mekih struktura.

Cilj ovog istraživanja je bio, na osnovu jasno definiranih kliničkih parametara, komparirati dužinu trajanja operativnog zahvata klasičnom hirurškom tehnikom sa borerom u odnosu na piezohiruršku tehniku

## Materijal i metode

U istraživanje je bilo uključeno trideset pacijenata, metodom slučajnog izbora, sa indikacijom za operativno odstranjenje bilateralno subimpaktiranih mandibularnih trećih molara, ukupno 60 subimpaktiranih zuba, potpuno završenog rasta i razvoja korijena, u meziangularnom položaju (klasa II po Winteru) (Slika 2.).



Slika 2.

Primijenjen je isti hirurški pristup standardnim hirurškim instrumentarijem na jednoobrazan način. Kod svakog pacijenta jedan zub je bio odstranjen klasičnom hirurškom tehnikom, a drugi piezohirurškom tehnikom.

Svi pacijenti uključeni u istraživanje su pacijenti iz standardne kazuistike Klinike za oralno-hirurške discipline Stomatološkog fakulteta Univerziteta u Sarajevu i bili su informirani standardnim informatorima, kreiranim i autoriziranim na Klinici, o samoj hirurškoj proceduri i postoperativnom periodu.

Pacijenti su bili podijeljeni u dvije grupe (eksperimentalnu i kontrolnu), metodom slučajnog izbora, zastupljenosti oba spola, starosne dobi do 35 godina, sa bilateralno subimpaktiranim mandibularnim trećim molarima u meziangularnom položaju, bez bilo kakvih znakova upale te bez bilo kakvih oboljenja koja bi mogla utjecati na postoperativni period.

Svi operativni zahvati su rađeni od strane istog operatera, u istoj operacionoj sali i pod istim uvjetima.

Vrijeme trajanja operativnog zahvata mjereno je od trenutka postavljanja operativnog reza do kraja šivanja, pomoću klasične digitalne štoperice.

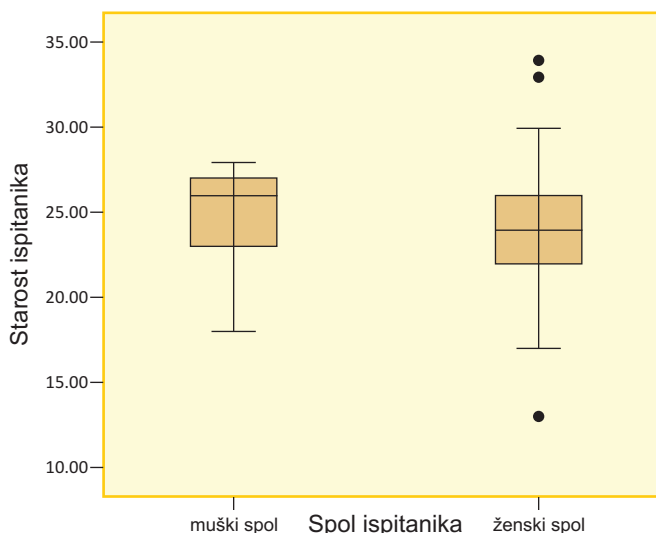
## Rezultati

Uzorak za istraživanje se sastoji od 30 pacijenata, odnosno 60 impaktiranih mandibularnih trećih molara (n=60).

Piezohirurškom tehnikom ekstrahirano je ukupno 30 trećih molara i to 40% desnih (n=12) i 60% lijevih (n=18).

Klasičnom hirurškom tehnikom ekstrahirano je ukupno 30 trećih molara, od čega 60% desnih (n=18) i 40% lijevih (n=12).

Prosječna starost muških ispitanika iznosi 26 godina, pri čemu je najmlađi ispitanik imao 18 a najstariji 28 godina (Grafikon 1.).



Grafikon 1. - Prosječna starost ispitanika u odnosu na spol  
Grafikon prikazuje odnos starosti i spolne distribucije.

Prosječna starost ženskih ispitanika je 24 godine, pri čemu je najmlađa ispitanica imala 13 a najstarija ispitanica 34 godine.

Vrijeme izvođenja intervencije piezohirurškom metodom, kod muških i ženskih ispitanika, traje između 21 i 22 minute, dok kod klasične hirurške tehnike traje prosječno između 13 i 14 minuta (Tabela 1. i 2.).

Spol ispitanika	N	Minimum	Maksimum	Aritmetička sredina	Std. devijacija	
Muški spol	Vrijeme trajanja PZ	8	18.00	24.00	21.25	1.90
	Vrijeme trajanja KH	8	9.00	18.00	13.00	2.97
	Valid N	8				
Ženski spol	Vrijeme trajanja PZ	22	18.00	26.00	21.90	2.26
	Vrijeme trajanja KH	22	7.00	21.00	14.04	3.76
	Valid N	22				

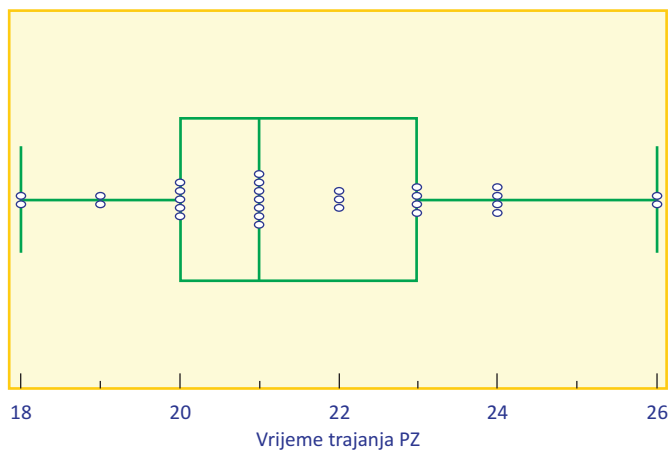
Tabela 1. - Vrijeme trajanja piezohirurške i klasične hirurške metode (prema spolu ispitanika)

Vrijeme trajanja piezohirurške i klasične hirurške metode je približno jednako kod muških i ženskih ispitanika.

	N	Mini- mum	Maksi- mum	Aritme- tička sredina	Std. devija- cija
Vrijeme trajanja PZ	30	18.00	26.00	21.73	2.16
Vrijeme trajanja KH	30	7.00	21.00	13.76	3.54
Valid N	30				

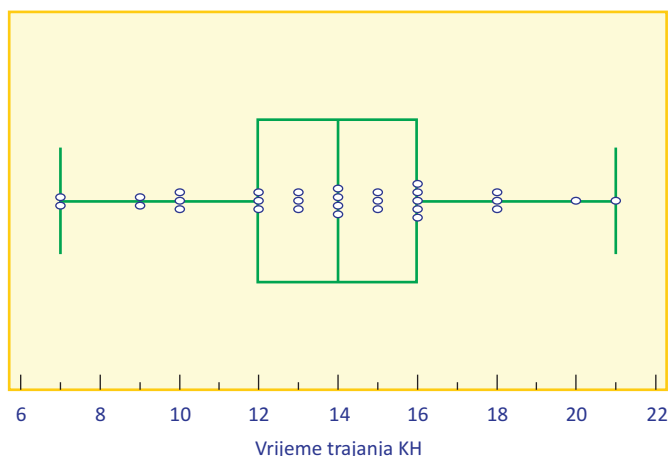
**Tabela 2. - Vrijeme trajanja piezohirurške i klasične hirurške tehnike**  
Tabela prikazuje odnos trajanja intervencije dvaju metoda.

Prosječno vrijeme trajanja piezohirurške metode iznosi 21,73 minute (SD  $\pm 2,16$ ). Najkraće vrijeme izvođenja intervencije piezohirurškom metodom iznosilo je 18 minuta, a najduže 26 minuta (Grafikon 2.).



**Grafikon 2.**  
Trajanje intervencije - piezohirurška metoda

Prosječno trajanje klasične hirurške intrevencije iznosilo je 13,76 minuta (SD  $\pm 3,54$ ). Najkraće vrijeme izvođenja intervencije piezoelektričnom metodom iznosilo je sedam minuta, a najduže 21 minutu (Grafikon 3.).



**Grafikon 3.**  
Trajanje intervencije - piezohirurška metoda

## Diskusija i zaključak

Moderna oralno-hirurška praksa prepoznaje piezohiruršku tehniku kao alternativnu metodu koja dokazano ima manji traumatski potencijal prema okolnim tkivima, ne samo kod operativnog odstranjenja impaktiranih mandibularnih trećih molara, već i kod ostalih manje ili više delikatnih oralno-hirurških zahvata.

Kako je već rečeno, piezohirurška tehnika predstavlja primjenu ultrazvučnih vibracija u hirurgiji koja, u poređenju sa konvencionalnim tehnikama, omogućava veću preciznost i sigurnost te smanjuje mogućnost nastanka komplikacija u toku i poslije hirurškog zahvata.

Usljed filogenetske redukcije, promjene uvjeta života i načina ishrane, incidenca impaktiranih mandibularnih trećih molara u značajnom je porastu. Na ove zube otpada značajan dio svakodnevne oralno-hirurške kazuistike te oni samim tim predstavljaju kontinuirani izazov svim oralnim hirurzima. Mnogi autori su se u svojim istraživanjima bavili problematikom impaktiranih trećih mandibularnih molara, pronalaženjem najefikasnijih protokola hirurškog odstranjenja te redukcije postoperativnih tegoba i komplikacija.

Bouloux i saradnici u svom istraživanju istražuju komplikacije kod operativnog odstranjenja impaktiranih trećih molara, mogućnosti prevencije i tretmana istih. U istraživanju dolaze do zaključka da direktni utjecaj na incidencu nastanka postoperativnih komplikacija imaju: dob, spol, medicinska historija, oralni kontraceptivi, prisustvo perikoronitisa, loša oralna higijena, pušenje, vrsta impakcije, blizina i odnos impaktiranog zuba i mandibularnog kanala, vrijeme trajanja operativnog zahvata, korištena hirurška tehnika, hirurško iskustvo operatera, upotreba antibiotika, upotreba topikalnih antiseptika, upotreba medikamenata u tretmanu infrakošanog džepa impaktiranog zuba te anestezijska tehnika.

Yuasa i saradnici su, u istraživanju iz 2004. godine, poređili korelaciju nastanka izraženih postoperativnih sekvela nakon odstranjenja impaktiranih mandibularnih trećih molara u odnosu na preoperativnu procjenu težine operativnog zahvata (dubina impakcije, položaj) te sa spolom i dobom ispitanika. Rezultati su pokazali da je nastanak postoperativnih sekvela u direktnoj korelaciji sa preoperativnom procjenom. Također je primijećeno da je obim postoperativnih sekvela bio znatno manje izražen kod mlađih ispitanika u odnosu na starije, dok su ženski ispitanici pokazivali nešto veću sklonost nastanku postoperativnih tegoba u odnosu na muške ispitanike.

U naše istraživanje je bilo uključeno 30 pacijenata. Kod svakog ispitanika su ekstrahirana po dva subimpaktirana mandibularna molara. Kod svakog pacijenta prvi zub je ekstrahiran piezohirurškom tehnikom (ukupno 30 zuba), a drugi klasičnom hirurškom tehnikom (30 zuba), što je u konačnici iznosilo ukupno 60 zuba.

Prosječna starost ispitanika je bila 24 godine, pri čemu je najmlađi ispitanik imao 13, a najstariji 34 godine.

Komparirajući vrijeme trajanja operativnih zahvata ustanovili smo da između vremena trajanja kod pojedinih operativnih tehnika postoje značajne razlike.

Prosječno vrijeme trajanja piezohirurške metode bilo je znatno duže u odnosu na klasičnu hiruršku tehniku.

Vrijeme trajanja piezohirurške metode prosječno je iznosilo 21,73 minute, dok je prosječno vrijeme trajanja klasične hirurške metode iznosilo 13,76 minuta, a razlika u vremenu trajanja između ovih metoda iznosila je prosječno 7,96 minuta u korist piezohirurške metode.

Komparirajući dobivene rezultate, razlika između muških i ženskih ispitanika nije bila ni klinički, ni statistički signifikantna.

## Literatura

1. Archer, H., Oral surgery, 5<sup>th</sup> edition, W.B.Saunders Company, 1975.
2. Peterson, Ellis, Hup., Tucker, Contemporary Oral and Maxillofacial surgery, IV<sup>th</sup> edition, Mosby, 2003.
3. Szmyd L., Shannon I.L., Mohanac A.M., Control of postoperative sequelae in impacted third molar surgery, J Oral Ther Pharmacol 1965; 1:491-96.
4. Penarrocha M., Sanchis J.M., Saez U., Gay C., Bagan J.V. Oral hygiene and postoperative pain after mandibular third molar surgery. Oral Surg Oral Med Oral Pathol Oral Radiol Endod 2001; 92:260-4.
5. Blondeau F., Daniel N.G., Extraction of impacted mandibular third molars: postoperative complications and their risk factors, Journal Canadian Dental Assoc., 2007 May, 73 (4):325.
6. Poeschl P.W., Eckel D., Poeschl E., Postoperative prophylactic antibiotic treatment in third molar surgery – a necessity?, J Oral Maxillofac Surg 2004 Jan; 62(1):3-8.
7. Bouloux G.F., Steed M.B., Perciaccante V.J., Complications of third molar surgery, Oral Maxillofacial Surg Clin North Am. 2007 Feb; 19(1):117-28.
8. Waite P.D., Reynolds R.R., Surgical management of impacted third molars, Semin Orthod. 1998 Jun; 4(2): 113-23.
9. Schlee M., Steigmann M., Bratu E., Garg A.K., Piezosurgery : Basics and Possibilities, Implant Dentistry, 2006 Dec, 15(4):334-40.
10. VarioSurg Piezosurgery Manual.
11. Stubinger S., Kuttenger J., Filippi A., Sander R., Zeichofer H. Intraoral Piezosurgery: Preliminary Results of New Technique. Journal of Oral and Maxillofacial surgery, 2005 Sep, 63(9):1283-7.
12. Vencellotti R., Technological characteristics and clinical indications of piezoelectric bone surgery, Minerva stomatologica, 2004 May; 53(5):207-14.
13. Labanka M., Azzola F., Vinci R., Piezoelectric surgery: 20 years of use, 2008 Jun, Medline.
14. Sortino F, Peddula E, Masoli V, The piezoelectric and rotatory osteotomy technique in impacted third molar surgery: comparison of postoperative recovery. Journal of oral maxillofacial surgery, 2008 Dec; 66(12):2444-8.
15. Vercellotti T, Piezoelectric surgery in implantology: a case report - A new piezoelectric ridge expansion technique, Int J Periodontics Restorative Dent, 2000 Aug; 20(4):358-65.
16. Siervo S., Ruggli-Milic R., Radici M., Siervo P., Jager K. Piezoelectric surgery. An alternative method of minimal invasive surgery. Schweiz Monatsschr Zahnmed, 2004; 114(4):365-77.
17. Beziat J.L., Bera J.C., Lavandier B., Gleizal A., Ultrasonic osteotomy as a new technique in craniomaxillofacial surgery, Int J Oral Maxillofac Surg, 2007 Jun; 36(6):493-500. Epub 2007 Mar 26.
18. Geha H., Gleizal A., Nimeskeren N., Beziat J.L., Sensitivity of the inferior lip and chin following mandibular bilateral sagittal splint osteotomy using piezosurgery, Plast Reconstr Surg, 2006 Dec; 118(7):1598-607.
19. Poort L.J., Van Neck J.W., Van Der Wal K.G., Sensory testing of inferior alveolar nerve injuries: a review of methods used in prospective studies. J Oral Maxillofac Surg, 2009 Feb; 67(2):292-300.
20. Metzger M.C., Bormann K.H., Schoen R., Gellrich N.C., Schmelzeisen R., Inferior alveolar nerve transposition – an in vitro comparison between piezosurgery and conventional bur use, J Oral Implantol, 2006; 32(1):19-25.
21. Yuasa H., Sugiura M., Clinical postoperative findings after removal of impacted mandibular third molars: prediction of postoperative facial swelling and pain based on preoperative variables, British J of Oral and Maxillofacial Surgery, 2004 Jun 42(3):209.
22. Limeres J., Sanromán J.F., Tomás I., Diz P., Patients' perception of recovery after third molar surgery following postoperative treatment with moxifloxacin versus amoxicillin and clavulanic acid: a randomized, double-blind, controlled study. Journal of oral and maxillofacial surgery, 2009 Feb; 67(2):286-91.
23. Kaczmarzyk T., Wichlinski J., Stypulkowska J., Zaleska M., Panas M., Woron J. Single-dose and multi-dose clindamycin therapy fails to demonstrate efficacy in preventing infectious and inflammatory complications in third molar surgery. Int Journal Oral Maxillofac Surg. 2007 May; 36(5):417-22. Epub 2007 Apr 3.

24. Ren Y.F., Malmstrom H.S., Effectiveness of antibiotic prophylaxis in third molar surgery: a meta-analysis of randomized controlled clinical trials. *Journal of Oral and Maxillofacial Surg.* 2007 Oct;65(10):1909-21.
25. Martin M.V., Kanatas A.N., Hardy P., Antibiotic prophylaxis and third molar Surgery, *Br Dent J.* 2005 Jun 11;198(11):698-9.
26. Laureano Filho J.R., Maurette P.E., Allais M., Cotinho M., Fernandes C. Clinical comparative study of the effectiveness of two dosages of Dexamethasone to control postoperative swelling, trismus and pain after the surgical extraction of mandibular impacted third molars, *Med Oral Patol Oral Cir Bucal.* 2008 Feb 1;13(2):E129-32.
27. Mectron Piezosurgery Manual.
28. Fernandes M.J., Ruta D.A., Ogden G.R., Pitts N.B., Ogston S.A., Assessing oral health-related quality of life in general dental practice in Scotland: validation of the OHIP-14, *Community Dent Oral Epidemiol.*, 2006 Feb;34(1):53-62.